1931
Lane Medical Library

Aus der Universitäts-Hautklinik Erlangen
(Vorstand Prof. Dr. L. Hauck)

„Ein Fall von Xanthoma tuberosum multiplex mit stark erhöhtem Blutcholesteringehalt".

Inaugural-Dissertation

zur

Erlangung der Doktorwürde

der

Hohen medizinischen Fakultät

der

Bayerischen
Friedrich-Alexanders-Universität Erlangen

vorgelegt von

Max Diem
aus Krumbach.

Tag der mündlichen Prüfung: 6. Februar 1931.

1931
Buchdruckerei Karl Döres, Erlangen, Jägerstraße 3
Telefon 2521

Dekan: Professor Dr. phil. et med. Konrad Schübel.
Referent: Professor Dr. med. Leo Hauck.

Das häufige Zusammentreffen xanthomatöser Neubildungen mit Diabetes und Ikterus berechtigt zu der Anschauung, daß vielfache Erscheinungen auf der Haut in gewissen Beziehungen zum Körperinneren stehen und so darf man mutmaßen, daß Wechselbeziehungen stattfinden. Die Bedeutung der Haut als immunisierendes Organ zeigt sich in zahlreichen Beobachtungen, außerdem besitzt die Vermutung Fingers hohe Wahrscheinlichkeit, daß verschiedene Erkrankungen der Haut, wie z. B. die Urtikaria als Abwehraktion zur Unschädlichmachung giftiger, im Körperinnern kreisender Stoffe in Betracht kommen.

Was sind nun Xanthome? Es sind gutartige, umschriebene, flache oder halbkugelige Neubildungen der Haut, die sich durch ihre zeissiggelbe Farbe auszeichnen. In ihrem histologischen Bilde sind sie charakterisiert durch die sogenannten Xanthomzellen, große, rundliche Zellen, die nach den neueren Untersuchungen von Stoerk, Pick und Pinkus wie auch der Aschoff'schen Schule als Träger einer doppelbrechenden Substanz, des Cholesterinfettsäureesters, erkannt sind. Neben dem Endothel sind es hauptsächlich auch die Bindegewebszellen, welche imstande sind, diesen Ester aufzunehmen und so die Möglichkeit zur Bildung von Xanthomzellen bieten. Nicht jede Zelle also, die doppelbrechende

Substanzen enthält, ist eine Xanthomzelle, wenn auch diese Eigenschaft als ein wesentlicher Bestandteil betrachtet werden muß, sie muß auch vom Bindegewebe oder dem endothelialen Gewebe abstammen. Es handelt sich in erster Linie um eine Cholesterinesterspeicherung.

Klinisch unterscheiden wir zwei Bilder: 1. das durch sein häufigeres Auftreten mehr bekannte Xanthoma planum oder auch palpebrale mit seinem flachen, beetartigen Formen. Dieses tritt nur bei Erwachsenen jenseits der dreißiger Jahre auf und hat hauptsächlich seinen Sitz an beiden Augenlidern und deren Umgebung und ist mit keinerlei unangenehmen Begleiterscheinungen vergesellschaftet. 2. Das seltener vorkommende Xanthoma tuberosum, das in jedem Lebensalter entstehen gruppiert oder in großer Menge in flachen Hervorwölbungen von Stecknadelknopfgröße und darüber disseminiert über den ganzen Körper ausgebreitet sein kann.

Die Lieblingsstellen des letzteren sind die Streckseiten der Gelenke, dann die Schultergegend, die Ellenbogen und Kniee sowie außerdem die Glutaealgegend. Außer an diesen prädisponierten Hautregionen finden wir die Xanthome noch an Handtellern, Fußsohlen, den Gelenkfalten, wie auch in der Mundhöhle, wenngleich sie an Schleimhäuten (Fink) sehr selten anzutreffen sind. Daneben können auch Xanthome, was allerdings eine Ausnahme ist, am Brustbein, den Wangen, den Ohrläppchen und den Mammae, am Schädel, der Hypophyse, den Hirnhäuten (Kirch), in Leber, Lunge, den Tuben, dem Uterus und im Dünndarm vorkommen. Zuweilen scheinen die Xanthome sich auf dem Boden von Narben zu entwickeln. So können wir Xanthome an alten Operationsnarben z. B., an Laparatomie- und

Leistenbruchoperationsnarben finden. Vereinzelt wird ihr Vorkommen auch an Reststellen nach Herpes zoster und Varizellen sowie tubero-ulceröser Syphilis, wie auch um Comedonen erwähnt. Greenbaum berichtet von einer eigentümlichen Lokalisation auf einer chronisch-entzündlich geröteten Haut. Außerdem erwähnt Fink Fälle von labialen Xanthomen, die sich als reichliche gelbe Flecke auf dem Oberlippenrot kennzeichnen und angeblich häufiger im Beginne einer Hypercholesterinämie auftreten sollen.

Hinsichtlich der Ätiologie der Tumoren sind noch viele Fragen ungeklärt. Da man bei den flachen Xanthomen der Augenlider noch keinerlei Anhaltspunkte über deren Entstehung hat, ist Friboes der Anschauung daß diese Prozesse eine Altersumwandlungserscheinung an circumskripten Hautstellen sind. Bei dem Xanthoma tuberosum multiplex kann häufig ein erhöhter Cholesteringehalt des Blutes nachgewiesen werden. Ferner kommt als Ursache der generalisierten, mehr kleinhöckerigen Xanthome, die dann besonders gern in der Hals-, Schulter- und vorderen Brustgegend sitzen, der Diabetes mellitus in Frage. Die Abhängigkeit dieser Xanthome von Diabetes mellitus kann dadurch erwiesen werden, daß mit Rückgang der Diabeteserscheinungen auch die Xanthome zum Schwinden kommen.

Was eben über die noch nicht in allen Punkten geklärten Xanthomgenese gesagt wurde, gilt in gleicher Weise auch für die Frage über die Entstehung der für die xanthomatösen Veränderungen so charakteristischen gelben Farbe. Nach Zieler-Jakobi beruht die als diagnostisches Hilfsmittel so wichtige Farbentönung auf dem Vorkommen von Pigmenten, den sogenannten Luteinen. Miller glaubt dagegen die Ursache in der

Anwesenheit von Carotin und des Xanthophyllpigmentes erblicken zu müssen, die immer im Blute vorhanden seien und sich mit den farblosen Cholesterinfettsäureestern, welche sich im Xanthomgewebe stets befinden, verbinden. In den meisten Fällen finden wir den charakteristischen gelben Farbenton. Doch gibt es, wenn auch selten, Krankheitsbilder, bei denen wir ihn gänzlich vermißen oder er in einer anderen Farbenzusammensetzung vorkommt bezw. ein wechselndes Farbenspiel zeigt. So weist Weidmann an Hand eines Falles, bei welchem die Herde undeutlich gelb waren, nach, daß die typische gelbe Farbe nicht immer notwendig ist. Ebenso stellte Olsoff in der ersten Universitätsklinik Moskau einen Fall vor, bei dem eine dunkle Färbung der Xanthomherde zu sehen war, die mehrmals von braun über gelb zu rosa wechselte. Gelegentlich beobachtet man bei von dem Leiden befallenen Personen eine gelbe Verfärbung der Haut und Schleimhäute, die als Xanthochromie bezeichnet wird (Zieler), wobei die Lymphbahnen der Haut mit doppeltbrechenden Lipoiden angefüllt sind. Labbeé findet neben der allgemeinen Gelbfärbung in diesen Fällen als auffallendes Merkmal das Weißbleiben der Conjunktiven und die nur manchmal vorkommende Verfärbung der Handflächen und Fußsohlen. Er sieht die Ursache der Xanthochromie in einem lipochromen Pigment, das aus der Nahrung stammt und bei gewissen Individuen infolge gestörter Excretion bezw. Zerstörung des Pigments mangelhaft ausgeschieden wird. Besonders empfänglich hiefür sind Menschen mit gestörtem Fettstoffwechsel.

Eine überragende Rolle in der Xanthomfrage spielt das Cholesterin. Es ist ein einwertiger Alkohol von noch unbekannter Konstitution, dessen empirische Formel

$C_{27}H_{45}$ (OH) lautet, frei und als Ester an Fettsäuren gebunden in allen Zellen vorkommt und sich besonders in der Gehirn- und Nervensubstanz, ferner auch in der Galle vorfindet. Bereits 1900 hat Pinkus auf das Vorkommen desselben in xanthomatösen Geweben hingewiesen. Deutliche Beweise der engen Verbundenheit zwischen Cholesterin und den xanthomatösen Gebilden sehen wir in den Tierversuchen von Ishimaru, Anitschow und Unohora, welchen es gelang, durch Einspritzen von cholesteriniertem Öl unter die Haut von Kaninchen gelbe Knoten hervorzubringen, die histologisch mit Xanthomen übereinstimmen. Ferner glückte Ishimaru bei einem Kaninchen, das er 97 Tage lang mit Eigelb fütterte, das Auftreten von Xanthelasmen an den Ohren zu erreichen, wodurch seine Anschauung gestützt wurde, daß nur Cholesterinaemie als ursächliches Moment in Betracht kommen könne. In dieser Annahme bestärken weiter die vielen Untersuchungen während der letzten Jahrzehnte, die gezeigt haben, daß für die Entstehung der Xanthomatosis eine Störung des allgemeinen Cholesterinstoffwechsels unbedingt maßgebend sein muß und zwar eine Hypercholesterinaemie, die Kirch bei xanthomatösen Geschwülsten im allgemeinen als stets vorkommend nachgewiesen und diese aetiologisch für die Entstehung dieser Geschwulstbildungen verantwortlich gemacht hat. Ob deren letzte Ursache von erworbenen oder auch ganz bestimmten ererbten Bedingungen abhängig ist, muß erst die weitere Forschung noch zeigen. Kirch steht auf dem Standpunkt, daß abgesehen von gewissen zeitlichen Schwankungen die Hypercholesterinaemie einen ausgesprochenen Dauerzustand darstellt und wohl als eine chemische Störung des allgemeinen Cholesterinstoffwechsels auf dem Boden einer Konstitutionsanomalie aufzufassen ist. Sogar nach ope-

rativer Entfernung der Geschwülste konnte er noch nach mehreren Jahren, in einem Falle sogar noch nach 10 Jahren Hypercholesterinaemie nachweisen. Auch in unserem Falle findet sich keine Krankheit, die für die Erscheinungen klinisch hätte verantwortlich gemacht werden können, sodaß auch dies im Sinne eines konstitutionellen Momentes verwertet werden könnte. Eine zweite Komponente rein lokaler Natur sieht Kirch in lokaler Lymphstauung (Lubarsch), sowie in anderen Fällen in lokaler Blutstauung. Schmidt, der für das Zustandekommen von Xanthombildung ebenfalls Hypercholesterinaemie voraussetzt, fand seine Anschauung bestätigt durch die Beobachtung bei einer Familie mit 5 Kindern, die alle mehr oder weniger ausgedehnte diesbezügliche Hautveränderungen aufwiesen. Vater und Mutter waren zwar frei von Hauterscheinungen, doch fand sich bei diesen wie bei den Kindern eine ausgesprochene Hypercholesterinaemie, bei der ältesten Tochter fiel zur Zeit der Menses der Blutcholesterinspiegel fast bis zur Norm ab. Dabei wurden die Tumoren deutlich leicht entzündlich und schmerzhaft. Schmidt nimmt an, daß während dieser Zeit in den Tumoren eine vermehrte Ablagerung von Cholesterin auf Kosten des dabei aus dem Blute verschwindenden Cholesterins stattgefunden hat.

Wenden wir uns nun der Frage der Entstehung der Hypercholesterinaemie zu, so sind Aschoff und seine Schule der Anschauung, daß das Cholesterin des Blutes zum größten Teil aus der aufgenommenen Nahrung stammt, und in bestimmten Organen, wie Nebennieren, Hoden, Ovarien oder in Fettdepots aufgespeichert wird. Eine Ansammlung findet in gesteigertem Maße statt, wenn eine Insuffizienz der Leber eintritt, wohin normalerweise das aus der Nahrung in den

Darm resorbierte Cholesterin durch den Kreislauf gelangt. Durch Störung der Leberfunktion muß dann eine Cholesterinanhäufung im Blute die Folge sein. Chauffard, Laroche und Grigaud stimmen nur zum Teil der von Aschoff vertretenen Anschauung bei, daß das im Blute kreisende Cholesterin aus der Nahrung stamme. Sie glauben vielmehr, daß ein Teil in bestimmten Organen im Übermaß gebildet wird. Es gibt aber Hypercholesterinaemien, bei welchen an der Leber irgend ein krankhafter Befund nicht nachweisbar ist.

Neuerdings hat E. Schmidt eine Störung der Geschlechtsdrüsenfunktion für die Entstehung des Xanthoma palpebrale als Ursache angenommen, indem er diese im späteren Lebensalter auftretende Form mit Rückbildungsprozessen in den Hoden bezw. den Ovarien und dadurch bedingter Erhöhung des Blutcholesterinspiegels in Beziehung brachte.

Wurde bisher auf die engen Beziehungen der Xanthome zur Hypercholesterinaemie hingewiesen, so finden sich doch andererseits im Schrifttum Fälle von Xanthomen ohne jegliche Erhöhung des Blutcholesterins, sowie Erhöhungen desselben ohne auch nur die minimalste Andeutung von xanthomatösen Hautveränderungen. Wenden wir uns der Frage zu, wie dieses möglich ist und welche andere Faktoren dabei noch eine Rolle spielen, so bringt uns Siemens der Aufklärung etwas näher, wenngleich wir auch von einer restlosen Klärung des Ganzen noch weit entfernt sind. Siemens glaubt, daß neben der allgemeinen Hypercholesterinaemie unbedingt noch lokale Bedingungen eine Rolle spielen müssen und spricht von einer besonderen Disposition des Gewebes, der sogenannten Cholesterophilie, also einer gesteigerten Affinität gewisser Zellen

für Cholesterinfettsäureester. Unna und Lubarsch dagegen führen für die Xanthombildung als wesentlichstes Merkmal eine Lymphstauung an, wodurch das Auftreten von Herden an den einem größeren Druck ausgesetzten Körperstellen erklärlich sein solle. Schmidt hält eine Dysfunktion der die Hypercholesterinaemie verursachenden inneren Drüsen gleichzeitig als Ursache einer Disposition gewisser Zellen der Haut zur Cholesterinspeicherung und bewegt sich dabei ganz in dem Gedanken Jadassohns, der die Veränderung der Reaktionsfähigkeit der Haut als durch eine Stoffwechselstörung bedingt ansieht.

Daß lokalen Verhältnissen an der Haut, wie im vorhergehenden soeben besprochen wurde, eine gewisse Bedeutung beigemessen werden muß, wird heute wohl allgemein zugegeben. Wissen wir doch seit den Untersuchungen von Pinkus-Pick, daß es sich bei den Xanthomen um Ablagerungen von Cholesterinestern in der Haut handelt, die nach der jetzt vorherrschenden Annahme bei den spontanen, nicht sekundär degenerativ in entzündlichen Herden entstehenden Xanthomen infiltrativ in die Zellen des Bindegewebes und speziell in die rediculo-endothelialen Zellen aufgenommen werden. Dadurch erscheint das Auftreten von Xanthomen einerseits bei Allgemeinkrankheiten wie Diabetes mellitus, Diabetes insipidus und Leberleiden, andererseits in Form spontaner Tumoren in einem ganz anderen Licht. Es hat dieses verschiedenartige Auftreten heute nur Bedeutung im Hinblick auf die Genese der Xanthome, indem daraus hervorgeht, daß offenbar Störungen verschiedener Organe, vielleicht sogar auch nur lokale Verhältnisse an der Haut für die Cholesterinablagerung ursächlich verantwortlich sein können.

Von verschiedenen Autoren werden auch örtliche Traumen für die Lokalisation in ursächlichen Zusammenhang gebracht. So berichtet Nathan über einen Fall mit sehr hohem Blutcholesterinspiegel, in dem die mechanische und traumatische Disposition, wie aus der Anamnese und der Lokalisation der Wucherungen an Ellenbogen, Kniescheibe, über den kleinen Gelenken und oberhalb der Fersen ersehen läßt, eine große Rolle spielt. Die ersten Herde traten nach einem Sturz auf beide Ellenbogen im Anschluß an schwer verheilende Verletzungen in Erscheinung. Doch dürfte diese Anschauung weniger von Bedeutung sein und wird von Ishimaru gering bewertet, traten doch bei seinen mit Eigelbfütterung gemachten Versuchen die Xanthelasmen nur an den sehr geschützt liegenden Innenflächen der Ohren auf.

Für die Bedeutung lokaler Disposition, die von Siemens — wie bereits erwähnt — als Cholesterophilie der Gewebe bezeichnet wird, sind von Arzt, Siemens, Wille und Hermann-Nathan Fälle von Xanthombildung bei völlig normalem Blutcholesteringehalt gefunden worden und zwar scheint diese Art besonders beim sogenannten Xanthoma juvenile multiplex disseminatum vorzukommen. Kyrle behauptet auf Grund von Xanthomfällen ohne gleichzeitige Cholesterinaemie, daß eine durch Anlagefehler gestörte aktive Funktion des befallenen Gewebesystems, nämlich des redikulo-endothelialen Apparates besteht. Diese Funktion ist entsprechend den Vorstellungen L. Landaus in der hypothetischen Fähigkeit der redikulo-endothelialen Zellen, Cholesterin zu synthetisieren, zu erblicken. Allgemein wird heute das redikulo-endotheliale System als das für die Entstehung der Xanthomatosis hauptsächlich in Betracht kommende Gewebe angesehen und in der

Tat ist die Möglichkeit einer Cholesterinsynthese im Organismus wohl als experimentell gesichert anzusehen. Wie weit aber die Vermutung Landaus von der Rolle des rediculo-endothelialen Systems für den Cholesterinstoffwechsel und erst recht die Vorstellungen Kyrles berechtigt sind, muß durch noch weitere Untersuchungen entschieden werden.

In wesentlich anderer Richtung bewegen sich die Versuchsergebnisse von Anischkow, die darauf hinauslaufen, daß bei der echten Xanthomatosis das Cholesterin wie ein Fremdkörper von bestimmten Gewebselementen, der Makrophagen, der Rediculoendothelien der Milz, der Milzdrüsen und des Knochenmarks oder der Kupferschen Sternzellen der Leber aus dem Kreislauf aufgenommen wird, und daß das Xhantom die Reaktion dieser Gewebselemente auf den eingedrungenen Fremdkörper darstellt.

Von einem vollständig neuen Gesichtspunkt aus betrachtet Adlersberg das Problem der Xanthombildung. Er fand nämlich eine außergewöhnlich große Menge von oberflächenaktiven Substanzen im Harn eines Xanthomatösen. Diesen Befund führte er auf die Anwesenheit von durch Leberfunktionsstörungen retinierten Gallensäuren zurück. Er hält es für möglich, daß die Gallensäuren eine Änderung der Löslichkeitsverhältnisse des Cholesterins, eine Erleichterung seines Durchtritts durch die Gefäßwand bewirken. Auch Nathan fand bei einem Fall große Mengen oberflächenaktiver Substanzen im Urin und hält es für nicht ausgeschlossen, daß vermehrten oberflächenaktiven Substanzen eine besondere disponierende Bedeutung für die Entstehung des Xanthoms zukommt. Er vermutet, daß das Cholesterin unter dem Einfluß der oberflächenaktiven Stoffe eine besonders leichte

Austrittsmöglichkeit aus der Gefäßwand bezw. den Kapillarendothelien in das Gewebe erfährt, und zwar nach den bisherigen Beobachtungen nicht infolge einer physiko-chemischen Bindung an solche Substanzen, sondern infolge einer durch sie erhöhten Gefäßpermeabilität. So sieht er überhaupt als einen der wesentlich disponierenden Faktoren für die Xanthombildung eine große Gefäßwanddurchlässigkeit an und erklärt in gleicher Weise so die Neigung zur Xanthombildung nicht nur bei Lebererkrankungen, sondern auch in gestauten oder in den mechanisch belasteten Bezirken, ferner nach einem Trauma und bei Entzündungen. Auch den von Schmidt beschriebenen Einfluß der Menstruation führt Nathan auf eine erhöhte Endotheldurchlässigkeit zurück, wie sie z. B. für die Zeit der Periode oder genauer des Praemenstruums nachgewiesen wurde.

Zu den Beispielen örtlicher Disposition durch erhöhte Gefäßpermeabilität gehören die experimentellen Xanthome, die Annitschkow nach Cholesterinfütterung bei Kaninchen durch lokale entzündliche Reize wie sterile und infizierte eingenähte Fremdkörper provozieren konnte und ebenso auch die periostalen Cholesterintophi Wustmanns am Ort chronischer Kieselgurinjektionen oder rein traumatischer Insulte bei cholesterinaemischen Kaninchen. Xanthomzellenbildung kommt allerdings nicht nur durch die Fremdkörperwirkung des Cholesterins bei vermehrtem Austritt aus den Gefäßen, sondern auch bei einer Ausscheidung von Cholesterin aus dem Koloidgefüge des Zellplasmas zustande.

Wenden wir uns, was die Behandlung betrifft, zuerst der Entfernung des Xanthoma planum oder palpebrale zu, die meist aus kosmetischen Gründen ge-

wünscht wird, so sei darauf hingewiesen, daß in hiesiger Klinik die Ätzung mit Trichloressigsäure bevorzugt wird, die auch Nobel für die beste hält, während er die Exzission, Radium- und Röntgenbestrahlung, wie Elektrolyse ablehnt. Kohlensäureschnee erachtet er bei nicht großer Ausbreitung für verwendbar und billigt auch das Prinzip von Unnas Mikrobrenner oder Fabrys indirektem nadelfreiem Galvanokauter. Letzterer hat auf Grund seiner 25jährigen Erfahrung damit sehr schöne kosmetische Erfolge im Gegensatz zur Erzision erzielt, und zwar auch bei ausgedehnten Xanthomen. Die dabei stets eintretende, relativ stark entzündliche Reaktion schwindet nach 1—2 Tagen Ruhe wieder. Lomholt berichtet von guten Erfolgen bei Bestrahlungen mit Finsenlicht in Sitzungen von einer halben bis zu einer Stunde.

Bei dem Xanthoma tuberosum müssen aber andere Wege eingeschlagen werden. Dies ist vor allem in den sie verursachenden Stoffwechselstörungen begründet, die ja größtenteils, wenn auch nicht bis in ihre Feinheiten bekannt sind. Wenn es auch vielfach möglich ist, xanthomatöse Herde durch medikamentöse Behandlung zum Schwinden zu bringen, so gibt es doch wieder viele Fälle die sich schlecht oder gar nicht beeinflussen lassen.

Das mit Diabetes mellitus vergesellschaftete Xanthom ist wohl die am meisten der Therapie zugängliche Krankheitsform. Bei Durchführung einer kohlehydratfreien Diät und Insulinbehandlung — wesentlich dabei sind genügend hohe Dosen — nimmt man häufig rasches Schwinden der Tumoren wahr. Die Rückbildung erfolgt dann gewöhnlich in der Art und Weise, daß zuerst die kleinen Geschwülste schwinden, während bei den größeren der Abbau meist an der Peri-

pheri beginnt und zentralwärts fortschreitet. Major berichtet über Fälle von Xanthoma diabeticum, bei denen ebenfalls auf Insulin die kleinen Knoten zurückgingen, während die großen resistent blieben und sich erst dann zurückbildeten, wenn Äther in dieselben eingespritzt wurde. Die Knoten wurden dadurch weich und die Umgebung zeigte später starke Vaskularisation. Der Autor glaubt, daß die Rückbildung der xanthomatösen Herde zum Teil von der Möglichkeit die Lipämie und Hypercholesterinaemie zur Norm zurückzubringen abhänge, zum anderen Teil von der guten Durchblutung der einzelnen Knoten, die für die Absorption der die Xanthomherde aufbauenden Substanzen notwendig sei. Die guten Heilungserfolge mit Insulin beim Xanthoma diabeticum ermuntern auch zur Anwendung dieses Mittels bei nichtdiabetischen Xanthomen, doch fielen die diesbezüglichen Versuche nicht ermutigend oder ganz negativ aus.

Was nun weiter die Behandlung der auf nichtdiabetischer Grundlage entstandenen Xanthome anbelangt, so gelingt es öfters schon durch entsprechende Zusammensetzung der Nahrung, wie Milchdiät, kohlehydratarme und fettarme Kost eine Verkleinerung der Tumoren zu erreichen wenn es sich dabei vielfach auch nur um eine temporäre Besserung handelt. Das labiale Xanthom, ein Frühsymptom der Hypercholesterinaemie behandelte Fink mit Alkalien und intravenösen Injektionen von Natriumsilikat, wodurch die allgemeine Hypercholesterinaemie ebenso wie die hepatischen Ursprungs verringert wurde.

Die Voraussage der Krankheit ist eine günstige, soweit sie sich auf die allgemeine Gesundheit bezieht. Weniger günstig ist die Prognose quoad sanationem,

denn beim Xanthoma planum wie auch tuberosum besteht die Möglichkeit des Rezidivierens. Nach neueren Anschauungen soll mit den Xanthomen auch eine Atheromatose der Gefäße wie der Aorta vergesellschaftet sein.

Im Anschluß sei noch ein an der hiesigen Hautklinik längere Zeit beobachteter Fall von Xanthoma tuberosum multiplex erwähnt, der wegen der starken Ausbreitung der xanthomatösen Hautveränderungen nicht ohne Interesse sein dürfte.

Es handelt sich um einen 32 Jahre alten Techniker Friedrich Schr. Zur Familienanamnese machte er folgende Angaben: Beide Großeltern seien über 70 Jahre alt geworden, seien nie an Hautleiden erkrankt gewesen. Die Eltern und Geschwister erfreuen sich bester Gesundheit ebenso die Ehefrau. Kinder sind nicht vorhanden.

Aus der eigenen Anamnese sei erwähnt, daß er als Kind die Masern durchgemacht habe. Mit 9 Jahren zog er sich eine linksseitige Clavicularfraktur zu. Von 1916 bis 1918 stand er im Felde und blieb dort immer gesund. Nach dem Kriege erkrankte er dreimal an Grippe. 1920 bekam er Furunkulose an beiden Beinen.

Um Weihnachten 1927 machte sich plötzliches Auftreten von starkem Juckreiz an beiden Gesäßhälften bemerkbar sowie gleichzeitig Erscheinen von roten Knötchen, die siebartig angeordnet waren. Im Februar 1928 machte sich ein Übergreifen des Leidens auf beide Ellenbogen geltend. Anfänglich handelte es sich um Knötchen in Stecknadelkopfgröße, welche sich im Laufe des Jahres 1928 immer mehr bis zu Pfennig- und Markstückgröße vergrößerten, sodaß sie im Laufe des Winters 1928/29 hauptsächlich um das Olecranon

konfluierten. Im Herbst 1928 dehnten sich die Knötchen auf die Beugeseite beider Oberschenkel aus, traten auch am Unterlid des rechten Auges wie an beiden Handflächen und der Beugeseite der Finger auf.

Die subjektiven Beschwerden bestanden in Jucken am Gesäß wie an beiden Oberschenkeln. Ellenbogen wie Handflächen waren frei davon. Während der heißen Jahreszeit machte sich starkes Schwitzen, hauptsächlich an den Fußsohlen und Hohlhandflächen, bemerkbar.

Befund: Der Kranke zeigt bei einer Größe von 1,77 m das außerordentlich hohe Gewicht von 108,7 kg. Kräftig (herkulisch) gebauter junger Mensch mit starker Knochenentwicklung, sehr gutem Ernährungszustand, starkem Fettpolster und kräftig entwickelter Muskulatur. Gesunde Gesichtsfarbe. Schleimhäute gut durchblutet. Nervenaustrittsstellen nicht druckempfindlich.

Iris grau, Pupillen gleich weit, reagieren auf Licht und Konvergens. Gebiß gut. Zunge wird gerade herausgestreckt, feucht, nicht belegt, von roter Farbe. Rachen o. B., gut durchblutet, leichte, weiche Struma. Nacken und Unterkieferdrüsen nicht vergrößert. Thorax wölbt sich gut, beteiligt sich gleichmäßig an der Atmung,Brustumfang 1,12 m. Ausdehnung bei tiefster Atmung 1,17 m.

Fossae supraclavikulares nicht eingesunken.

Herz: Grenzen normal, Spitzenstoß innerhalb der Mamillarlinie. Töne rein, etwas leise. Aktion regelmäßig. Puls 70 in der Minute. Blutdruck 157 : 100.

Lunge: Grenzen normal, gut verschieblich. Überall voller Klopfschall mit Bläschenatmung.

Leber und Milz nicht zu tasten.

Leib: Voll, etwas gespannt, keine druckempfindliche Stellen.

Reflexe: Gut auslösbar.

Urin: Sp.Gew. 1025: —, Eiweiß: —, Zucker: —, Urobilin: —.

Stuhl: Unregelmäßig.

Dermographismus: Positiv.

Wassermannsche Reaktion negativ.

Blutbild: Hämoglobin: 91%.
Erythrocyten: 5,5 Mill.
Leukozyten: 4500.
Lymphozyten: 30%.
Polynukleare Leukozyten: 65%.
Eosinophile: —.
Monozyten: 4%.
Mastzellen: 1%.

Blutzucker: 0,11%, Cholesterin: 0,912.

Starker Raucher und Potator.

Spezieller Befund: Am Unterlid des rechten Auges nahe dem inneren Augenlide ein pfennigstückgroßer flacher Herd von deutlich gelber Farbe.

Am linken Ellenbogen drei Querfinger ober- und unterhalb des Olecranon finden sich in der Peripherie einzelne Stecknadelkopfgroße gelbliche Knötchen, die nach dem Olecranon zu beiderseits angeordnet sind, und Linsen- bis Erbsengröße erreichen. Die gelbe Farbe wird bei Druck mit dem Glasspatel noch deutlicher. Am r. Ellenbogen sieht man oberhalb des Olecranon vereinzelte stecknadelkopfgroße gelbe Knötchen, über dem Olecranon selbst solche in Erdbeergröße. Zahlreiche linsengroße Knötchen finden sich an den Handtellern und Beugeseiten der Finger, besonders aber an beiden Daumenballen. Am stärksten befallen ist die Glutaealgegend beiderseits. Hier stehen zu Hunderten die Knötchen dicht beieinander. Auch hier wieder Abnahme an Zahl und Größe gegen die

Beugeseite der Oberschenkel zu bis zu den Kniekehlen. Nach oben erstrecken sich die Knötchen bis zur Hüftgegend und verlieren sich dann allmählich. Die Bestimmung des Cholesteringehaltes geschah nach der Methode von Autenrieth.

Die histologische Untersuchung eines am rechten Oberschenkel exzidierten Stückchens wies die für die xanthomatöse Struktur so charakteristischen Xanthomzellen auf. In der Cutis finden sich Knötchen, die aus herdförmig angeordneten, wechselnd großen Zellen bestehen. Diese dringen gegen die Epidermis vor und lassen zum Teil unscharfe Umrandung erkennen. In der Hauptsache aber zeigen sie sich scharf abgesetzt und zwar sind sie dann wallartig von einer Bindegewebskapsel umgeben, die sich wieder in kleinere Unterabteilungen zerlegt. Es entsteht dadurch ein wabiges Aussehen. Diese Bindegewebssepten sind in nach van Gison gefärbten Präparaten durchaus wohl erhalten. Elastin und Kollagen findet sich bei Elastikafärbung ohne Auffaserungserscheinungen, man sieht sie lediglich durch die oben erwähnten Einlagerungen auseinandergedrängt. In den Fällen, wo sich die Knoten nach der Umgebung hin unscharf verlieren, nehmen die Zellmassen allmählich ab, das Bindegewebe aber zu, sodaß der Übergang zum normalen Gewebe unmerklich stattfindet. Die Umgebung dieser größeren und kleineren Knoten ist meist wenig verändert, nur bei größeren scheint der Papillarkörper, da und dort auch die Epidermis, etwas abgeflacht. Hyperkeratosen finden sich nicht. Einzelne oberflächliche Gefäße erscheinen mit lipoiden Massen angefüllt und dadurch stark erweitert.

In der unmittelbaren Umgebung der subpapillaren Blutgefäße finden sich an einigen Stellen Zellanhäufungen

von ovaler bis rhombischer Form mit fein granuliertem Protoplasma und zentralem stark gefärbten Zellkern. Bei Sudan-Fettfärbung leuchten in den Lymphräumen, in den Lymphgefäßendothelien und an den oben beschriebenen Zellen feinste Körnchen auf, die rötlich und doppeltbrechend erscheinen. Nach Alkoholfixierung dieser Präparate bleibt ein feinwabiges Protoplasmanetz zurück.

An einer Stelle der Epidermis, in der ein besonders großer, offenbar älterer Knoten liegt, zeigen sich die Papillen sehr breit und kurz, im Sudanpräparat macht diese Stelle einen eigenartig trübgelben Eindruck, der durch eine Ansammlung gelber Körnchen und Schollen in den Basalzellen bedingt wird. Im Stratum subpapillare finden sich große polygonale Zellen mit feinwabiger Protoplasmastruktur und rundlichen Kernen. Auch Zellen mit mehreren Kernen kommen vor. Neben sternförmig glatten Bindegewebszellen und Fibrillen finden sich Zellen, die Übergangsformen von Bindegewebszellen zu den großen polygonalen zeigen.

Der bei unserem Fall erhobene histologische Befund kann als typisch für echte Xanthome angesprochen werden und deckt sich mit den diesbezüglichen im Schrifttum niedergelegten Angaben.

Verlauf: Bereits nach drei Tagen seines Klinikaufenthaltes sank der Cholesteringehalt des Blutes von 0,912 auf 0,898 bei normaler Kost. Patient wurde aus der Klink mit der Anordnung entlassen, zu Hause weiter cholesterinarme Kost und täglich 4 Phosphorpillen à 0,01 zu sich zu nehmen.

Nach 2 Monaten kam Patient wieder zur Nachschau. Es wurde jetzt eine deutliche Veränderung an den xanthomatösen Herden festgestellt. Vor allem am

Gesäß fiel eine dunkelrote Verfärbung sowie eine Verflachung der Knötchen und ein Rückgang der großen Zahl derselben auf. Ebenso war an beiden Ellenbogen eine Wendung zum Besseren eingetreten. Auch dort waren die Knötchen nicht mehr so erhaben sondern mehr abgeflacht. Das Körpergewicht war von 217 auf 210 Pfund gesunken, was aber am meisten in die Augen fiel, war das starke Sinken des Blucholesteringehaltes auf 0,12. Nach einem dreiviertel Jahr kam Patient zur abermaligen Nachschau und gab an, daß er weiter nach Vorschrift gelebt habe. Inzwischen war auch an den Händen eine Rückbildung der Knötchen und sogar teilweise ein vollkommenes Verschwinden derselben eingetreten, ebenso zum Teil auch am Gesäß. Der Juckreiz hatte vollkommen aufgehört. Offenbar durch diese wesentliche Besserung veranlaßt hat Patient in der Folgezeit nicht mehr streng nach unseren Vorschriften gelebt, sondern wieder reichlich Alkohol zu sich genommen. Er mußte darnach wieder eine Zunahme der Knötcheneruptionen und des Juckreizes beobachten. Einer späteren Nachuntersuchung entzog sich der Kranke, sodaß es unmöglich ist einen Bericht über später vorgenommene Untersuchungen des Cholesterinspiegels und den klinischen Befund zu bringen.

Das Bemerkenswerte an dem von uns beschriebenem Falle dürfte neben der starken Ausbreitung der hier zu beobachtenden xanthomatösen Veränderungen, das Fehlen von Diabetes als auch von nachweisbaren Veränderungen an der Leber oder krankhaften Organ-Funktionen sein. Wir haben es bei dem Patienten offenbar mit Stoffwechselstörungen zu tun, die wohl dispositioneller Natur sind, die aber durch den zugestandenen und sicher sehr reichlichen Alkoholabusus ungünstigst beeinflußt wurden. Dadurch kam es

zu einer Anreicherung von Cholesterinsubstanzen im intermediären Stoffwechsel, was sich durch den Nachweis des stark erhöhten Cholesterinspiegels im Blute erhärten ließ. An dazu prädisponierten Stellen führte die Cholesterinanreicherung zur Einlagerung und Umwandlung von Bindegewebszellen. Dies ließ sich klinisch durch die sehr stark ausgebreiteten Xanthome in der Haut größerer Körperpartien und histologisch durch typische xanthomatöse Einlagerungen in der Cutis mit den dabei zu beobachtenden sekundären Veränderungen erhärten. Für unsere Annahme des Zusammenhangs zwischen xanthomatöser Veränderungen und Alkoholabusus spricht der Umstand, daß bei einer aufgehobenen oder wenigstens doch stark verminderten Alkoholzufuhr ein beträchtliches Absinken des Cholesterinspiegels stattfand und mit diesem eine ausgesprochene Rückbildung der Hautxanthome eintrat. Wir müssen aber zum Zustandekommen der xanthomatösen Hautveränderung in diesem Falle neben den Alkoholschädigungen auch ein dispositionelles Moment annehmen, da Alkoholabusus allein kaum in der Lage sein dürfte Cholesterinaemie zu erzeugen. An Potatoren sind wenigstens derartige Beobachtungen sicher nicht häufiger erhoben worden.

Zum Schlusse meiner Arbeit möchte ich meinem sehr verehrten Chef und Lehrer Herrn Professor Dr. Leo Hauck für die Überlassung des Falles und Übernahme des Referates sowie für die freundlichen Anregungen meinen herzlichsten Dank auszusprechen.

Literatur.

Zieler-Jakobi: Lehrbuch und Atlas der Haut- und Geschlechtskrankheiten.

Friebös: Atlas und Lehrbuch der Haut- und Geschlechtskrankheiten.

Nobl: Zur Behandlung der Lidxanthomatosis. Zentralblatt für Haut- und Geschlechtskrankheiten Nr. 13, S. 276.

Labbé: La xanthochromie cutanee. Zentralblatt für Haut- und Geschlechtskrankheiten Nr. 16. S. 332,

Lacroix: De la Cholesterinémie et de la Clycémie dans las dermatoses. Contribution à l'étude des troubles humoraux en dermatologie. Zentralblatt für Haut- und Geschlechtskrankheiten Nr. 24.

Kyrle, J.: Zur Frage der Xanthomgenese von Franz Herrmann und Ernst Nathan. Archiv für Dermatologie und Syphilis 152, S. 575.

Ishimaru: Xanthom S. 260 bei W. Lutz. Stoffwechsel und Haut. Handbuch für Haut- und Geschlechtskrankheiten von J. Jadassohn. Verlag J. Springer, Berlin 1929.

Lutz: Xanthomatosis der Haut. Stoffwechsel und Haut im Handbuch der Haut- und Geschlechtskrankheiten 3. Band, 1929.

Nathan und Herrmann: Archiv für Dermatol. und Syphilis, Bd. 152, S. 575.

Anitschkow: Archiv für Dermatol. und Syphilis, Bd. 120, S. 627 1914.

Arzt: Archiv für Dermatol. und Syphilis, Bd. 126, S. 809, 1919.

Schmidt: Archiv für Dermatol. und Syphilis, Bd. 140, S. 408, 1922.

Siemens: Archiv für Dermatol. und Syphilis, Bd. 136, S. 159, 1921.

Kirch: Verhandlungen der phys.-med. Gesellschaft zu Würzburg, 8. Sitzung, 5. Juni 1924: Über das Wesen und Entstehung der xanthomatösen Geschwülste.

Adlersberg: Archiv für Dermatologie und Syphilis, Bd. 148, S. 500, 1925.

Zentralblatt für Haut- und Geschlechtskrankheiten, Bd. 1—33.

Lebenslauf.

Ich, Max Diem, approbierter Arzt wurde am 10. Januar 1894 in Krumbach (Schwaben) geboren, besuchte vom 6. Lebensjahr ab die dortige Volksschule und kam im Alter von 11 Jahren an das hum. Gymnasium in Günzburg a. D., das ich nach 9 jährigen Besuch 1914 absolvierte. Bei Kriegsausbruch meldete ich mich freiwillig zum Heeresdienst und stand von November 1914 — September 1918 im Felde. Nach der Entlassung aus dem Heeresdienst studierte ich an der Universität München Medizin und bestand dort 1920 die ärztliche Vorprüfung.
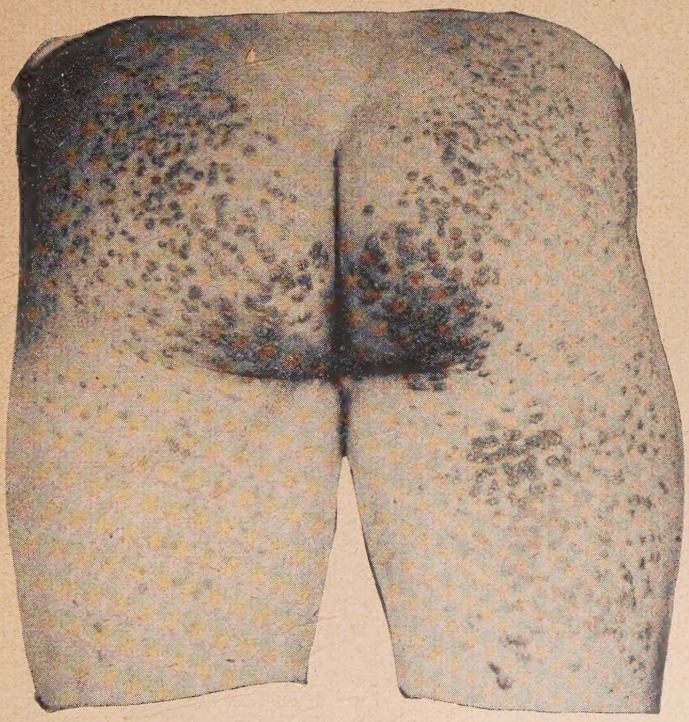
Von 1923 ab unterbrach ich meine Studien, um mich dem Bankfach zu widmen und setzte vom W.S. 1924/25 ab das medizinische Studium an der Universität Erlangen fort. Im Januar 1927 vollendete ich das ärztliche Staatsexamen, konnte aber wegen Erkrankung das praktische Jahr nicht sofort antreten. Ich absolvierte es am Krankenhaus Krumbach und in der Universitäts-Hautklinik Erlangen und erhielt unterm 26. Dezember 1928 die Approbation als Arzt. Seit 16. Februar 1929 bin ich als Assistent an der Universitäts-Hautklinik Erlangen tätig.